Perspectivas em Ressonância Magnética Cardíaca - Mapa T1 e T2: Fundamentos e Utilidade Clínica

Cardiac Magnetic Resonance Imaging Perspectives - T1 and T2 Maps: Fundamentals and Clinical Utility

Juliano Lara Fernandes
Instituto de Ensino e Pesquisa Jose Michel Kalaf; Radiologia Clínica de Campinas, Campinas, São Paulo - Brasil

Resumo

A ressonância magnética cardiovascular tem uma de suas maiores vantagens na caracterização tecidual de diversas estruturas e doenças cardíacas. Nos últimos anos, essa caracterização deixou de ser apenas qualitativa e passou a ser medida de forma objetiva através de mapas paramétricos dos valores de T1, T2 e T2*. Esses mapas permitiram a mensuração de áreas de edema, inflamação, cicatrizes e, sobretudo, da avaliação de alterações miocárdicas sistêmicas que ocorrem no espaço extracelular cuja identificação não era possível até então por outras técnicas de ressonância ou demais métodos de imagem. As aplicações clínicas que se seguiram a esse desenvolvimento técnico foram extremamente rápidas e ampliaram de forma significativa a capacidade diagnóstica e prognóstica do cardiologista clínico em diversas doenças.

Nesta atualização, buscou-se revisar toda a parte técnica do exame com foco sobretudo nas implicações práticas de utilização do método, destacando-se quais tipos de sequência utilizar, quais os parâmetros críticos e como reportar os valores gerados de T1 nativo, T2, T1 pós-contraste e volume extracelular. Na parte clínica, tentamos identificar e hierarquizar de forma prática em quais doenças os mapas paramétricos estão mais bem estabelecidos e como aplicar esse conhecimento para decisões clínicas.

Esse campo em particular é sujeito a mudanças rápidas e constantes e o número de publicações a respeito segue em crescimento exponencial nos últimos anos. Esta revisão tenta fazer uma ponderação das evidências atuais para que se possa continuar seguindo a evolução do método de maneira sólida e consciente.

A ressonância magnética cardiovascular (RMC) é um exame cada vez mais empregado na rotina clínica do cardiologista, sendo suas indicações bastante amplas tanto para avaliação morfológica e funcional do coração quanto para pesquisa de isquemia e cicatrizes miocárdicas[1]. A caracterização e diferenciação tecidual pela RMC sempre foi um dos fatores de maior impacto diagnóstico do método, sendo amplamente utilizado para diferenciação de tumores, trombos ou localização e quantificação de áreas de fibrose focal *versus* miocárdio normal[2].

Entretanto, a diferenciação tecidual promovida pela RMC sempre foi baseada na distinção majoritariamente qualitativa entre um tecido tido como patológico *versus* o tecido normal. Mesmo em situações em que foram utilizadas medidas mais quantitativas – como no caso do diagnóstico de miocardite pelos critérios de Lake Louise[3], ainda assim a caracterização tecidual predominante foi com razões obtidas entre o sinal patológico sobre o normal.

Os últimos três anos indicaram uma mudança conceitual na forma de se fazer essas avaliações pela RMC utilizando-se novas técnicas que conjuntamente recebem o nome de mapas paramétricos[4]. Nesse tipo de avaliação quantitativa, determinado segmento do miocárdico pode ser examinado através da aquisição da mesma imagem com diferentes modulações de variáveis que permitam obter vários pontos e realizar um ajuste da curva apropriada para se obter um valor objetivo. Os parâmetros medidos pelos mapas paramétricos incluem valores de T1, T2 e T2*. Este último é, na verdade, a avaliação mais prática de todos os três, cujo desenvolvimento clínico também foi o mais precoce ocorrendo desde 2001[5]. Porém, como a utilização atual do T2* é basicamente limitada à quantificação do ferro miocárdico, orientamos para a leitura de material complementar do assunto[6], limitando esta revisão aos aspectos do T1 e T2.

Assim, revisamos aqui os fundamentos e aplicações clínicas do mapeamento de T1 e T2 miocárdico por ressonância: na primeira parte do artigo, destacamos a evolução e atual estado da arte das técnicas para obtenção de ambos parâmetros; na segunda parte, como seu uso pode ser aplicado na rotina clínica diária atual e potenciais aplicações futuras.

Como adquirir mapas de T1 e T2

Para aquisição de mapas paramétricos desses dois parâmetros é necessário obter tanto as sequências propriamente ditas quanto um *software* que seja capaz de realizar os ajustes de curva ou que realize o seu processamento automaticamente e gere os mapas sem a necessidade de novos cálculos (Figura 1). Infelizmente existe grande heterogeneidade entre as sequências de aquisição não só na mesma máquina, mas também da forma como essas são implementadas pelos diferentes fabricantes, gerando uma variação entre os números que devem ser controlados especialmente em casos de seguimento longitudinal de pacientes[7,8]. Esse é talvez um

Palavras-chave

Imagem por Ressonância Magnética/tendências; Espectroscopia de Ressonância Magnética/coração; Cardiomiopatias.

Correspondência: Juliano Lara Fernandes •
Avenida José de Souza Campos, 840, CEP 13092-020, Campinas, SP - Brasil
E-mail: rcccardio@mpc.com.br
Artigo recebido em 20/10/2014; revisado em 29/12/2014; aceito em 13/03/2015.

DOI: 10.5935/2318-8219.20150021

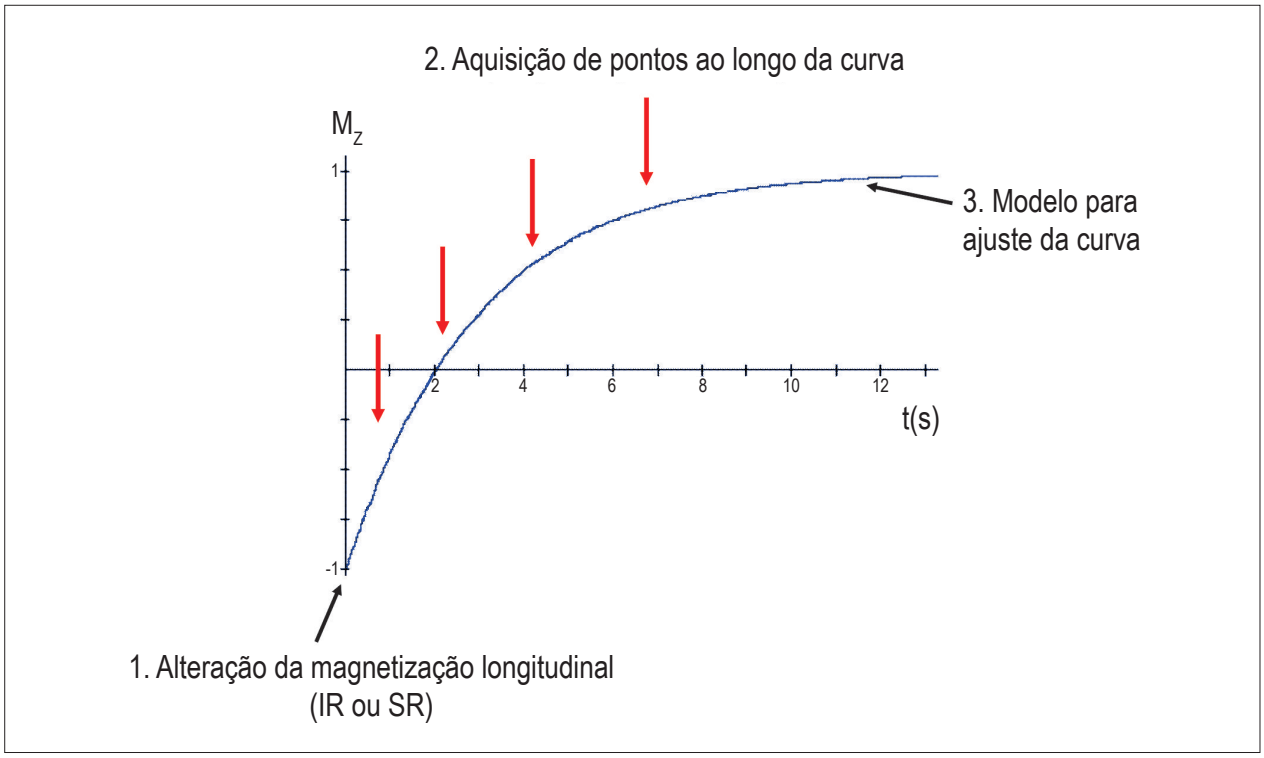

Figura 1 – *A obtenção de mapas de T1 depende de um pulso para alteração inicial da magnetização longitudinal, seguido de diversos experimentos que adquiram pontos ao longo da curva de recuperação e, finalmente, de um modelo de ajuste dessa curva.*

dos grandes limitadores ainda desse tipo de imagem na rotina clínica, mas que, bem entendido, pode ser contornado de forma adequada.

Mapas T1

Para as imagens de T1, a primeira sequência que permitiu a produção de mapas em tempos de pausa respiratória razoável foi conhecida como Modified Look-Locker Inversion Recovery (MOLLI) em 2004[9]. Essa técnica é baseada em pulsos de inversão da magnetização longitudinal que são aplicados repetidamente ao longo de diversos batimentos cardíacos numa sequência do tipo 3(3)3(3)5, representando três imagens adquiridas seguidas de três batimentos de pausas sem imagens, com mais três imagens, três batimentos de pausa e cinco imagens ao final. Essa sequência permitiu pela primeira vez a obtenção de um mapa de T1 miocárdico com dezessete batimentos, sendo a imagem gerada na mesma fase do ciclo cardíaco. Sequências prévias a ela já haviam produzido imagens com múltiplos de tempos de inversão, porém foram adquiridas em diferentes fases do ciclo miocárdico com espessuras da parede diferentes[10]. Após as primeiras experiências com a sequência MOLLI original, percebeu-se que ela apresentava alguns problemas que limitavam sua reprodutibilidade e uso: dependia muito da frequência cardíaca, as aquisições apresentavam resolução espacial ainda aquém da ideal e tinham que ser feitas em múltiplas pausas. Dessa forma, uma nova sequência foi implementada, cujas modificações principais foram a possibilidade de fazer toda aquisição numa única pausa respiratória, reduzir o *flip angle* para 35º para que a transferência de magnetização fosse menos importante, fixar o tempo de inversão mínimo para 100 ms e os incrementos para 80 ms[11]. Essa nova implementação da técnica MOLLI permitiu que as imagens tivessem menor dependência da frequência cardíaca e maior acurácia comparada à técnica original. Baseado nessa experiência, devem-se usar sequências MOLLI no formato 3(3)3(3)5, observar se os parâmetros usados para sua otimização estão sendo aplicados de forma correta.

Apesar das modificações implementadas, a técnica utilizando 17 batimentos cardíacos ainda permanecia longa para muitos pacientes que não conseguiam realizar toda a aquisição em uma pausa única. Frente a essa observação, variações das técnicas de MOLLI começaram a ser sugeridas, modificando-se o número de batimentos usados para formação da curva de T1 ou o número de pausas entre eles. Assim, diversas variações da sequência original foram sugeridas: 3(3)5, 5(3)3, 4(1)3(1)2 e 2(2)2(2)4[12]. A vantagem principal de todas essas novas sugestões foi sempre em reduzir o tempo de pausa respiratória, com perda em compensação de parte dos pontos necessários para reconstrução da curva de recuperação de sinal T1 ou maior transferência de magnetização entre os tempos de inversão, causando subestimativa do tempo real T1. Outro ponto importante nessas novas implementações é que em muitos casos em que o T1 é longo, especialmente no T1 nativo (sem contraste), frequências muito elevadas com pausas muito curtas de um ou dois batimentos intensificavam ainda mais esses efeitos. Assim, foi sugerido uma leve modificação na sequências MOLLI de, ao invés de medir as pausas e

aquisições em número de batimentos, que isso fosse feito por medida de tempo, ultrapassando de vez a dependência da frequência com formatos como 5s(3s)3s e 4(1s)3(1s)2[13]. Como o T1 nativo é relativamente longo (próximo de 1000-1100 ms) e o T1 pós-contraste bem mais curto (próximo de 300-400 ms), a influência da transferência de magnetização é mais importante no primeiro caso e, portanto, exige maior tempo de recuperação entre os pulsos. Dessa forma, na avaliação do T1 nativo uma sequência como 5(3s)3 pode ser utilizada enquanto no pós-contraste a 4(1s)3(1s)2 seja preferencial e mais rápida. De toda forma, reforça-se aqui a necessidade do uso do mesmo tipo de sequência com os mesmos parâmetros caso se queira comparar a evolução de pacientes longitudinalmente e o intercâmbio entre as sequências não é recomendado[14].

Uma variação da sequência MOLLI desenvolvida em Oxford foi apresentada em 2010 recebendo o nome de Shortened MOLLI (shMOLLI)[15]. Na técnica de shMOLLI, também são utilizadas aquisições com inversão de pulso, porém esses são realizados no formato 5(1)1(1)1, com apenas nove batimentos cardíacos e, portanto, de forma mais rápida que as demais combinações anteriores. Na Figura 2 pode-se observar a comparação entre os diversos tipos de aquisição MOLLI e a shMOLLI em termos de número de batimentos necessários. Como é bastante curta, não há tempo para recuperação total da magnetização longitudinal, mas o algoritmo usa uma interpretação condicional utilizando os dois últimos pontos de aquisição apenas em casos em que o T1 é mais curto. A técnica mostrou acurácia similar a MOLLI original embora os resultados absolutos apresentados também não devam ser intercambiáveis[16].

Até agora foram descritas técnicas de mapas de T1 que usam pulsos de inversão para obtenção da recuperação da magnetização longitudinal. Mais recentemente, novas técnicas para obtenção dos mapas foram sugeridas utilizando métodos de recuperação de saturação no lugar dos pulsos de inversão, sendo a técnica mais conhecida até o momento a denominada "Saturation Recovery Single-Shot Acquisition" (SASHA)[17]. Nas técnicas de MOLLI e shMOLLI há uma conhecida subestimativa dos valores reais de T1 devido principalmente à transferência de magnetização entre os diversos pulsos contínuos e a influência de T2. Nas técnicas de recuperação de saturação esse problema é eliminado já que cada batimento tem seu próprio pulso de saturação, não havendo influência entre eles. A contrapartida dessa vantagem é a menor razão sinal-ruído (SNR) obtido com essas sequências, algo parcialmente compensado por novas formas de *readout* utilizando estado de equilíbrio de precessão livre (SSFP) ao invés das técnicas originais com gradiente-eco encontradas nas primeiras sequências com recuperação de saturação. Assim, esse novo tipo de aquisição pode ser utilizado para aquisição de mapas T1, observando-se o cuidado da redução parcial de SNR. A técnica de SASHA utiliza dez batimentos para sua aquisição e também é mais rápida que a MOLLI original (Figura 2).

Finalmente, o processo de desenvolvimento de novas sequências de mapa T1 continua bastante rápido com a introdução de novas propostas que incluem métodos híbridos de pulso de inversão com recuperação de saturação (IR/SR) como a SAPPHIRE[18]. Além dessas, técnicas que incorporam também novos métodos de aquisição do espaço *k* em menor tempo possibilitando resoluções espaciais muito superiores as atuais já estão sendo implementadas, como a ANGIE[19]. Essas técnicas permitem não só a avaliação do ventrículo esquerdo, mas também de estruturas mais finas, como o ventrículo direito ou as paredes atriais, e podem ser adquiridas em respiração livre também melhorando as limitações de recuperação de magnetização das sequências MOLLI.

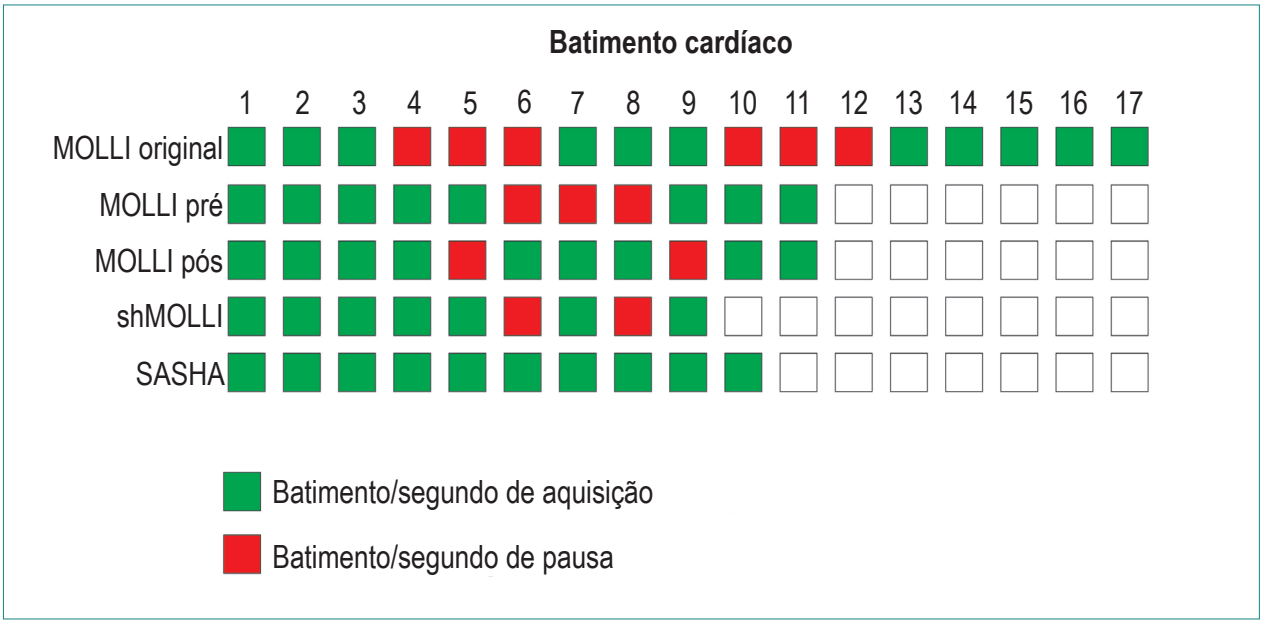

Figura 2 – *Modelo gráfico representando as diversas técnicas de mapas de T1 em relação ao número de batimentos utilizados e o que está ocorrendo em cada um dos batimentos. Adaptado de Higgins e cols.32.*

Qual sequência usar?

Na atual condição, qual sequência devemos escolher para a utilização na rotina clínica? Infelizmente, a resposta para a pergunta ainda não está totalmente estabelecida e uma avaliação entre acurácia e precisão deve ser realizada[7]. As sequências de MOLLI e shMOLLI sabidamente determinam um valor de T1 inferior ao real, porém têm menor coeficiente de variabilidade que as técnicas de recuperação de saturação ou IR/SR combinadas. Ao mesmo tempo, as técnicas de SASHA e SAPPHIRE têm maior acurácia, compensando a menor precisão mencionada[16]. Assim, a escolha de preferência depende um pouco do objetivo principal clínico: se desejar seguir um paciente ao longo do tempo, as técnicas de MOLLI e shMOLLI oferecerão maior precisão de leitura embora se deva saber que o valor absoluto final dado pelas sequências não terá menor acurácia que se uma outra técnica for utilizada. Da mesma forma, se o desejo é a obtenção de valores mais acurados à custa de maior variabilidade entre as medidas, as técnicas de SR ou SR/IR deverão ser buscadas. Com isso, já se deve imaginar que um valor absoluto descrito de T1 miocárdico não basta para que haja total compreensão de seu significado, incluindo para referências normais, uma vez que essa deve ser acompanhada por qual técnica foi utilizada para sua obtenção e quais os parâmetros utilizados. Uma comparação entre as diversas sequências de T1 está listada na Tabela 1.

T1 nativo, T1 pós-contraste, coeficiente de difusão e matriz extracelular

Outra dúvida técnica bastante comum nessas situações diz respeito a qual parâmetro relacionado ao T1 se deve utilizar para a aplicação clínica: os valores nativos, o T1 pós-contraste ou cálculos derivados dessas duas medidas como o coeficiente de partição e o volume extracelular (ECV)[20].

O T1 nativo refere-se ao valor mais simples da medida do T1 miocárdico, por qualquer uma das técnicas, pré-contraste. O segundo valor a ser obtido é o T1 miocárdico pós-determinada quantidade de contraste injetado. Aqui também devem ser feitas algumas considerações, pois o tipo de contraste, a forma de infusão, o tempo de espera para avaliação e a quantidade de contraste injetado podem influenciar esse valor. Quanto ao tipo de contraste utilizado, verificou-se que existem pequenas diferenças entre ao menos dois tipos testados (gadobenato dimeglumina e gadopentetato dimeglumina), porém essas diferenças são mínimas e de importância clínica provavelmente irrelevante[21]. Na forma de infusão, o principal debate é se devemos utilizar um método de injeção contínua de gadolínio para se obter um estado de equilíbrio ou uma injeção em *bolus*, similar ao que já é feito na rotina clínica de um exame de RMC[22]. As recomendações atuais orientam que as técnicas em *bolus* parecem ser suficientes para a obtenção do valor de T1, embora para valores de ECV acima de 0.4 essa técnica pode superestimar os valores em comparação à injeção contínua[14]. Quanto ao tempo de espera após o qual se deve realizar a medida do T1 pós-contraste, diversos estudos demonstraram que o valor de T1 aumenta ao longo do tempo de forma constante, com menor variação após 15 minutos de injeção[23]. Esse deve ser, portanto, o tempo mínimo para determinação do T1 miocárdico, sabendo-se, porém, que pequenas variações após esse tempo ainda podem ocorrer. De qualquer forma, em estudos seriados, recomenda-se também realizar as comparações com T1 pós-contraste obtidos após o mesmo período de observação. Finalmente, quanto à quantidade injetada, os diversos trabalhos publicados variaram as quantidades entre 0.1, 0.15 e 0.2 mmol/kg[24-26], embora os valores de 0.15 mmol/kg sejam mais comuns. Novamente deve-se tomar o cuidado ao se comparar valores isolados de T1 pós-contraste pois essa variável é altamente interferente nesse valor.

As outras duas variáveis que dizem respeito às medidas relacionadas ao T1 referem-se à distribuição do contraste no miocárdio potencialmente não sendo influenciadas por todas essas variáveis quando se analisa apenas o valor de T1 isoladamente, sobretudo o valor pós-contraste. Para se calcular esses valores, deve-se ter também os valores de T1 do sangue, usualmente medido no ventrículo esquerdo na mesma imagem do T1 miocárdico. A primeira medida, o coeficiente de partição λ é obtido da seguinte forma: calcula-se a diferença entre o R1 (1/T1) miocárdico pós e o R1 nativo obtendo-se o $\Delta R1^{mioc}$. Em seguida, faz-se o mesmo com os valores do R1 sanguíneo obtendo-se o $\Delta R1^{sangue}$. O coeficiente de partição λ é dado pela relação entre $\Delta R1^{mioc}/\Delta R1^{sangue}$. Sabendo-se os valores do hematócrito do paciente, o ECV é calculado através da formula $ECV=\lambda.(1\text{-hematócrito})$[27]. Algumas sequências de pulso são capazes de, tendo-se o valor do hematócrito incluído no momento da aquisição, já gerar automaticamente os mapas de ECV incluindo a correção de movimento, facilitando todo o processo e tornando-o mais simples[20]. A análise dos mapas de T1 e seu pós-processamento, caso não sejam feitos automaticamente *inline* no aparelho, deverão ser realizadas em *softwares* próprios que permitam a interpretação dos diversos métodos de aquisição. Uma alternativa aberta pode ser utilizada a partir da validação de um *software* obtida não só para esse fim, mas para cálculos de outros mapas paramétricos também[28].

Tabela 1 – Comparação entre os diversos tipos mais comuns de sequencias de mapas T1

	MOLLI (original)	MOLLI otimizada	shMOLLI	SASHA
Pausa respiratória curta	-	+	+	+
Independência a frequência cardíaca	-	+	+	+
Acurácia absoluta	-	-	-	+
Precisão	+	+	+-	+-
Artefatos de imagem	+-	+	+	-

Mapas T2

Até recentemente, quando se falava em avaliação de imagens de T2, automaticamente se pensava na utilização não de mapas paramétricos, mas de sequências ponderadas em T2 como a turbo spin echo (TSE) com sangue escuro. Embora muito utilizadas em algumas situações clínicas, essas imagens geraram muitos debates acalorados a respeito do que realmente se estava medindo, sobretudo pela sobreposição com a interferência do efeito T1[29].

Porém, essa discussão pode talvez estar ultrapassada a partir do momento que se pode hoje fazer a medida direta do T2 com mapas paramétricos obtidos de forma similar ao T2* utilizando-se uma curva de decaimento do sinal a partir da aquisição de diversos pontos da curva com diferentes tempos de eco. Dois tipos de sequência podem ser usados para esse fim. O primeiro tipo é uma sequência do tipo TSE tradicional com tempos de eco variáveis e obtenção da curva a partir das imagens isoladas[4]. Esse tipo de aquisição não é mais tão comum pois traz consigo todas as limitações conhecidas das imagens de TSE além de exigir aquisições em diversas pausas respiratórias. Mais recentemente, para obtenção de imagens numa única pausa ou através de respiração livre, vem-se empregando uma técnica de SSFP com o chamado T2-prep, um módulo de preparação antes do *readout* que permite na mesma aquisição a geração de três imagens a partir de TEs variáveis[30,31]. A partir dessas imagens uma curva de decaimento pode ser gerada e o T2, calculado (Figura 3). Deve-se tomar cuidado com essas sequências sobretudo quando a frequência cardíaca é elevada por potencial contaminação do componente de T1 por relaxação incompleta, algo corrigível com aumento do intervalo entre as aquisições das diferentes imagens.

Aplicações Clínicas

A utilização de mapas de T1 e T2 na prática clínica ainda está relativamente limitada em razão do processo evolutivo técnico que esses métodos vêm sofrendo rapidamente nos últimos anos. Assim, serão listadas a seguir as situações clínicas mais comuns na utilização de ambos os métodos respeitando uma ordem em que os primeiros itens representem casos de maior evidência científica e robustez de dados para casos em que esses limites ainda não foram tão bem determinados. No que diz respeito aos mapas de T1, o atual consenso recomenda que os trabalhos clínicos procurem utilizar os valores de T1 nativo para aplicação usual ou, em casos com uso de contraste, os valores de ECV por serem mais próximos do entendimento fisiopatológico e por apresentar menores variações que o T1 pós-contraste absoluto ou coeficiente de partição[14]. Quanto aos valores normais utilizados como balizadores de ambos T1 e T2, esses ainda são específicos

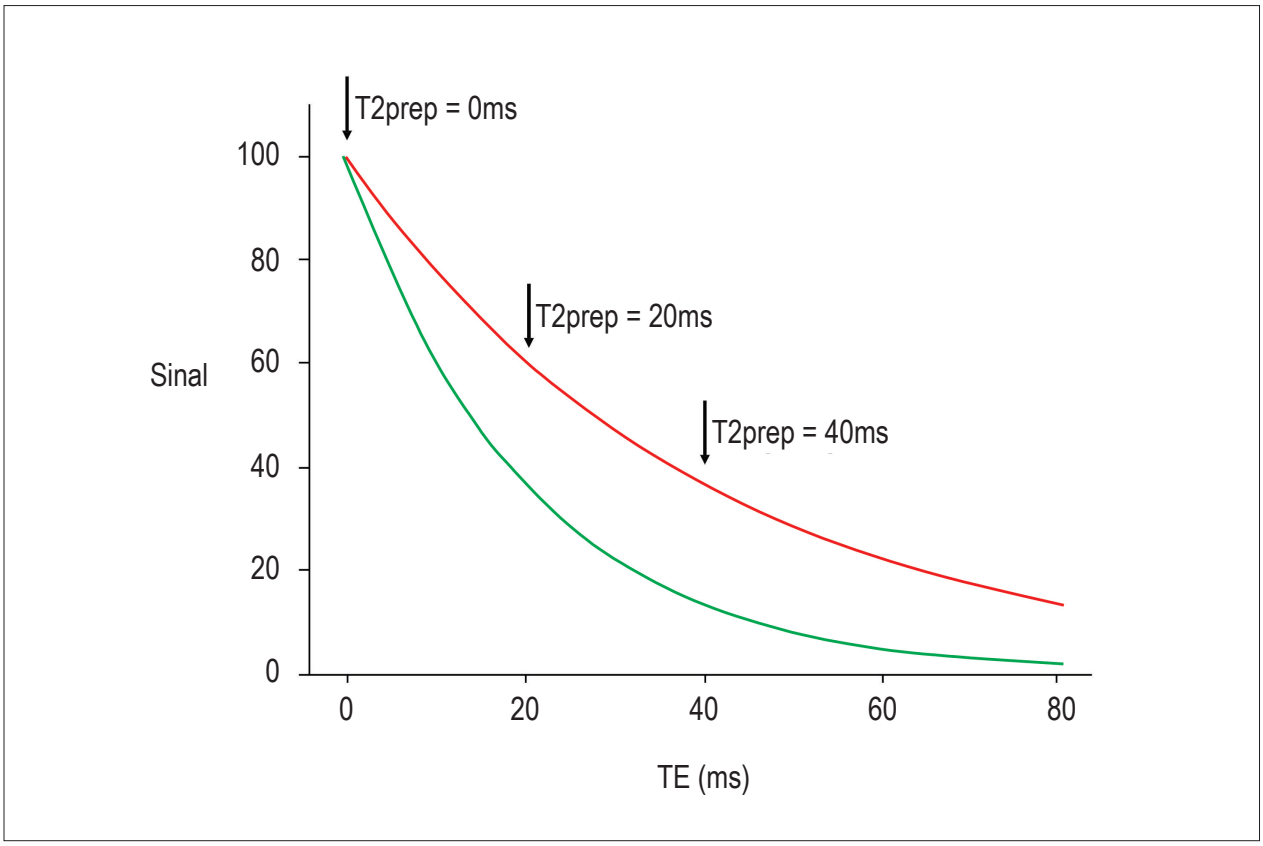

Figura 3 – *Modelo de aquisição e sinal de T2 baseado em três aquisições com ajuste da curva com T2prep de 0, 20 e 40 ms. A curva em vermelho indica um tecido que tem decaimento mais lento, com T2 mais elevado em comparação a curva em verde, com decaimento mais rápido do sinal.*

para cada sistema conforme já comentado aqui. Dessa forma, devem ser estabelecidos localmente para que cada serviço possa utilizar a comparação com sua própria referência normal, incluindo aí diferenças para sexo, idade, segmento miocárdico e fase do ciclo cardíaco[32].

Amiloidose

A doença é uma das três situações em que o T1 nativo está alterado de forma consistente e reprodutível em comparação aos valores de referência normal (as outras duas situações são a sobrecarga de ferro e a doença de Fabry)[33]. Utilizando a técnica de shMOLLI os autores deste trabalho mostraram que o T1 miocárdico nativo está significativamente aumentado em comparação a pacientes controles ou com estenose aórtica, sendo o valor de corte de 1020 ms utilizado para detecção com 92% de acurácia de pacientes com amiloidose do tipo de cadeia leve. Essa utilização do mapa de T1 tem especial importância pois pacientes com amiloidose podem se apresentar com insuficiência renal significativa que limitem o uso de contraste a base de gadolíneo, e nessas situações, mesmo sem esse recurso, é possível se estabelecer um diagnóstico preciso. Um exemplo de mapa de T1 de um paciente com amiloidose está demonstrado na Figura 4.

Doença de Anderson-Fabry

Nessa doença rara, caracterizada pelo depósito intracelular de lipídeos com hipertrofia ventricular concomitante, o uso do T1 nativo também se mostrou importante, pois foi demonstrado ser significativamente inferior aos valores de indivíduos normais[34]. Neste trabalho também foram obtidos valores de T1 nativo com técnica de shMOLLI e os pacientes com Anderson-Fabry tiveram discriminação absoluta dos pacientes normais a partir de medidas do septo interventricular com valores de T1 consistentemente abaixo do normal. Nesse caso, o uso do T1 nativo também é particularmente importante no diagnóstico diferencial de causas de hipertrofia ventricular esquerda, pois em todas as outras situações, como cardiomiopatia hipertrófica, amiloidose, doenças aórticas ou hipertensão, o valor de T1 está aumentado em relação ao normal.

Miocardite e Tako-tsubo

Como a miocardite é caracterizada por alterações teciduais regionais do miocárdio, a RMC é considerada um dos melhores exames para seu diagnóstico e determinação prognóstica. Apesar de os critérios tradicionais incorporarem o uso da relação de sinal de imagens ponderadas em T1 e T2, mais recentemente diversos estudos vêm demonstrando que os mapas paramétricos podem substituir esses critérios com melhor acurácia (Figura 5)[35]. No caso do uso dos valores de T1, uma das grandes vantagens sobre o critério anterior é a ausência de necessidade de injeção de contraste[36], com o T1 nativo tendo a mesma área sobre a curva que o Realce Tardio (RT) com maior sensibilidade que as imagens ponderadas em T2 tradicionais[37]. Da mesma forma que o mapa de T1, também foi demonstrado que o uso de mapas de T2 consegue localizar as áreas envolvidas na miocardite com melhor sensibilidade do que imagens ponderadas em T2 apenas, sendo o uso de valores > 59 ms em 1.5T tendo sensibilidade e especificidade de 94% e 97%, respectivamente, para identificação dessas áreas[38].

Assim como a miocardite, os quadros suspeitos de Tako-tsubo também parecem ter parte de sua fisiopatologia

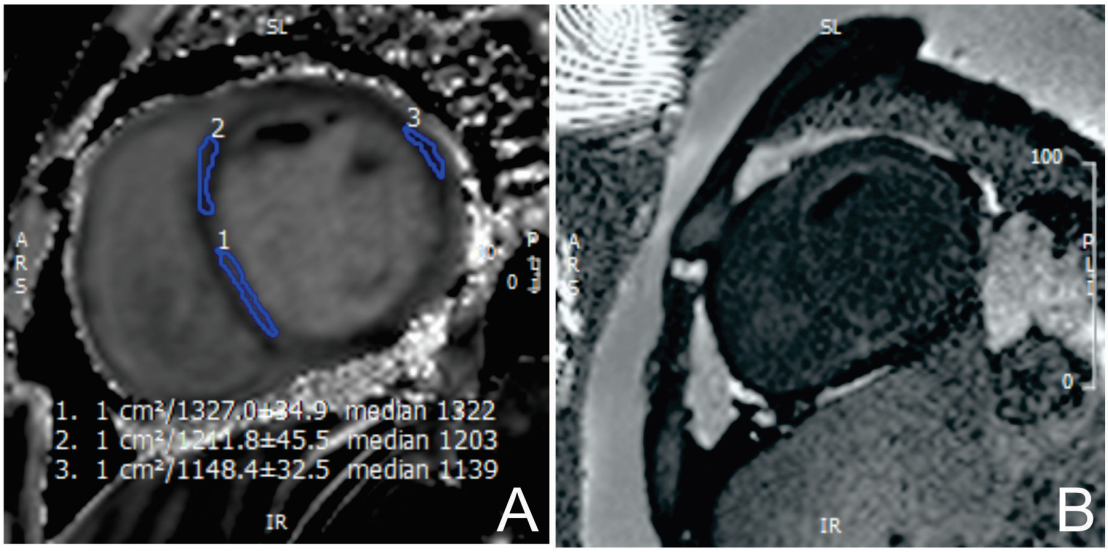

Figura 4 – *Mapa de T1 miocárdico de paciente com comprovação clínica de amiloidose cardíaca em 3T (A) demonstrando aumento do T1 miocárdico nativo subendocárdico septal em comparação à áreas remotas do miocárdio. Em (B) a imagem tradicional pós-contraste de realce tardio demonstrando a dificuldade de ajuste do TI, rápida lavagem de contraste cavitário e presença de realce subendocárdico predominantemente em parede anterior, septal e inferior.*

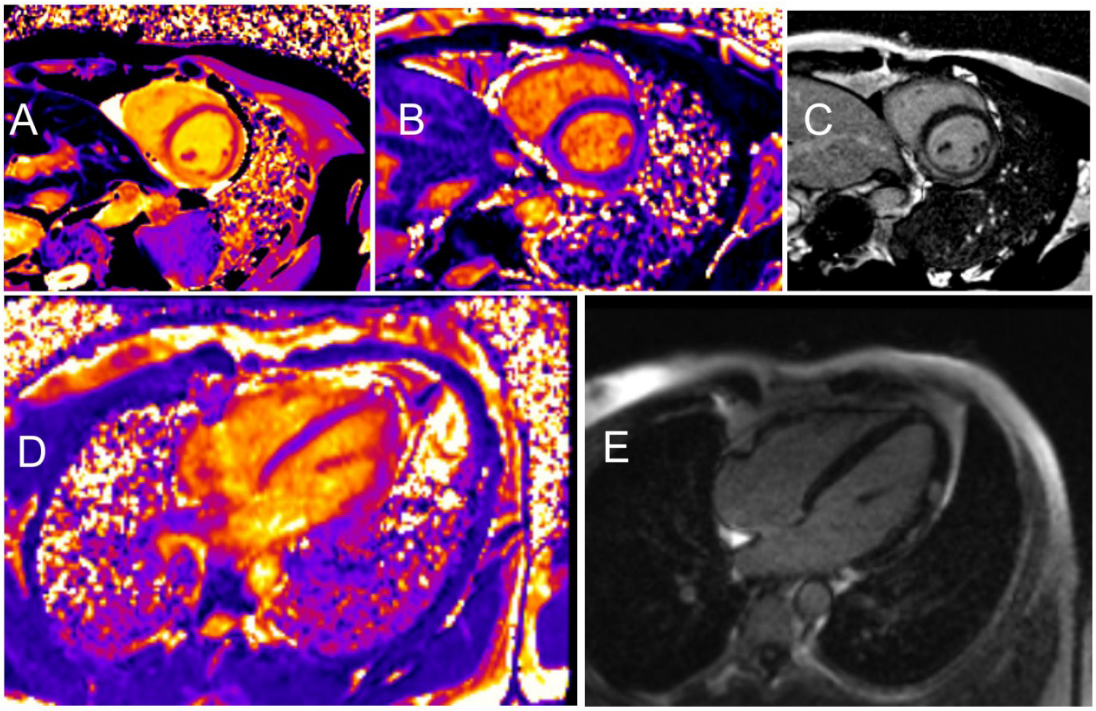

Figura 5 - *Imagens de paciente com miocardite aguda em 3T: em (A) o mapa de T1 nativo em eixo curto, com as imagens correspondentes de mapa de T2 (B) e realce tardio (C). Observa-se que nos mapas de T1 e T2 sem contraste já se pode ver o respectivo aumento desses dois valores na parede inferior e lateral do VE. Em (D) observamos o mapa de T2 em 4 câmaras com as áreas cicatriciais focais vistas no realce tardio em (E) já observadas nessa imagem na parede lateral.*

explicada por alterações inflamatórias e de edema regional. Nesses casos, o uso de mapas T2 também se revelou importante na identificação da doença, mostrando elevação dos valores absolutos de T2 na porção apical do VE em comparação às demais regiões, sem a presença do RT (cuja ausência é característica na doença)[38].

Cardiomiopatias

Em diversas cardiomiopatias o estudo dos mapas de T1 demonstrou o valor nativo, assim como o ECV se encontra elevado de forma rotineira[39]. As doenças em que isso foi caracterizado incluem as cardiomiopatias hipertróficas e dilatadas, as alterações secundárias às alterações valvares aórticas e mesmo em evolução de doenças crônicas como hipertensão arterial sistêmica e diabetes[40-43]. O grande problema atual da aplicação clínica dessa técnica para uso rotineiro nessas cardiomiopatias se relaciona sobretudo à grande interposição entre os valores normais e os valores encontrados difusamente pelo aumento de ECV observado[44]. Dessa forma, mais que determinar o diagnóstico em si, talvez o uso dos valores de T1 seguidos longitudinalmente possam dar pistas prognósticas na evolução desses pacientes, algo demonstrado recentemente pelo achado de que a expansão da ECV esteve associada a um aumento da razão de risco de 1.55 vezes da mortalidade geral para cada 3% de aumento desse valor[45]. Mais ainda, talvez os valores de T1 miocárdico possam servir como marcadores de seguimento terapêutico ou desfechos substitutos de ensaios clínicos, como já está sendo aventado por alguns estudos e como já vem sendo aplicado em nossa instituição em estudo clínico com o medicamento aliskireno em hipertensos e diabéticos[46,47].

Outras aplicações clínicas

Além das situações listadas aqui, citamos algumas outras condições clínicas em que os mapas de T1 e T2 também foram investigados, mas cuja migração prática ainda fica um pouco mais limitada devido aos poucos estudos ou números pequenos de sujeitos. De forma nenhuma isso invalida seu uso imediato para essas aplicações, mas apenas devem ser colocadas num contexto em que o nível de evidências é maior para as demais doenças. Dentre essas condições, destacamos o uso dos mapas de T1 e T2 na investigação do infarto agudo e crônico, sendo ambos os valores utilizados não só para identificação das áreas de infarto *per se*, mas também da área sob risco adjacente, edema e obstrução microvascular[48]. Além disso, os mapas de T2 também se mostram sensíveis aos níveis locais de oxigênio permitindo identificação de áreas de isquemia e hiperemia pelas mudanças de perfusão observadas localmente com técnicas conhecidas como BOLD (dependentes do nível de oxigênio sanguíneo)[49] (Figura 6).



Figura 6 – *Mapa de T2 em 3T aplicado pré (A) e pós (B) a infusão de dipiridamol 0.56 mg/kg para pesquisa de isquemia. A avaliação quantitativa mostrou aumento do T2 global do VE neste corte de 48 ms para 58 ms compatível com resposta normal ao vasodilatador sem indicação de isquemia associada pela técnica de BOLD.*

Outras condições nas quais o uso dos mapas de T1 também se mostrou útil envolvem doenças sistêmicas com repercussão no miocárdio. Além da amiloidose já devidamente caracterizada acima, também nos pacientes portadores de lúpus e esclerose sistêmica a investigação com mapa de T1 revelou alterações miocárdicas, além das já determinadas pelos métodos tradicionais[50,51]. A aplicação clínica desses achados, no entanto, ainda merece melhor caracterização.

Por último, uma aplicação que merece especial atenção para os mapas de T2 se refere ao monitoramento da cardiomiopatia pós-quimioterapia. As áreas de oncologia e cardiologia vêm recentemente apresentando interface bastante próximas e os efeitos cardiotóxicos de quimioterápicos são potencialmente graves sobretudo em indivíduos mais idosos[52]. Os mapas de T2 parecem ser úteis na identificação das lesões miocárdicas agudas e sua aplicação está sendo investigada em ensaios clínicos com esse fim[53].

Conclusões

A evolução técnica dos mapas paramétricos em cardiologia foi rápida e contínua em ritmo acelerado. Vários esforços foram feitos para que a máxima padronização de sua aplicação clínica fosse realizada e esses esforços foram importantes para que as técnicas evoluíssem progressivamente sob uma base sólida de evidência cientifica. Por se tratar de uma daquelas aplicações únicas de um método, os mapas de T1 e T2 têm possibilidade de introduzir na prática clínica informações novas e complementares a todas as demais que conhecemos pela própria ressonância e outros métodos. Como todo conhecimento em ciência, esse é um alvo em movimento, e, nesse caso, a mobilidade é extremamente rápida. Assim, cabe aos que fazem o exame atualizar-se do ponto de vista técnico e utilizar os métodos de forma consciente de suas atuais aplicações e limitações; aos clínicos, nesse momento, conhecer essas novas ferramentas para que possam utilizá-la nas condições demonstradas aqui, em que essas podem oferecer uma oportunidade única de melhor utilização para seus pacientes.

Contribuição do autor

Concepção e desenho da pesquisa: Fernandes, JL; Redação do manuscrito: Fernandes, JL; Revisão crítica do manuscrito quanto ao conteúdo intelectual importante: Fernandes, JL.

Potencial Conflito de Interesses

Dr. Juliano de Lara Fernandes possui conflito de interesses: Acordos de Pesquisa com Siemens AG, participação em conselho médico da Sanofi-Aventis, aulas pagas e comitê consultivo Novartis AG.

Fontes de Financiamento

O presente estudo foi parcialmente financiado por Fundação de Amparo a Pesquisa do Estado de São Paulo (Fapesp).

Vinculação Acadêmica

Não há vinculação deste estudo a programas de pós-graduação.

Referências

1. Grupo de Estudo em Ressonancia e Tomografia Cardiovascular do Departamento de Cardiologia Clinica da Sociedade Brasileira de Cardiologia, Rochitte CE, Pinto IM, Fernandes JL, Filho CF, Jatene A, Carvalho AC, et al. [Cardiovascular magnetic resonance and computed tomography imaging guidelines of the Brazilian Society of Cardiology]. *Arq Bras Cardiol*. 2006;87(3):e60-100.
2. American College of Cardiology Foundation Task Force on Expert Consensus, Hundley WG, Bluemke DA, Finn JP, Flamm SD, Fogel MA, Friedrich MG, et al. ACCF/ACR /AHA /NASCI SCMR 2010 Expert consensus document on cardiovascular magnetic resonance: a report of the american college of cardiology foundation task force on expert consensus documents. *Circulation*. 2010;121(22):2462-508.
3. Friedrich MG, Sechtem U, Schulz-Menger J, Holmvang G, Alakija P, Cooper LT, et al. Cardiovascular magnetic resonance in myocarditis: A jacc white paper. *J Am Coll Cardiol*.2009;53(17)1475-87.
4. Salerno M, Kramer CM. Advances in parametric mapping with cmr imaging. *JACC. Cardiovasc Imaging*. 2013;6(7):806-22.
5. Anderson LJ, Holden S, Davis B, Prescott E, Charrier CC, Bunce NH, et al. Cardiovascular t2-star (t2*) magnetic resonance for the early diagnosis of myocardial iron overload. *Eur Heart J*. 2001;22(23)2171-9.
6. Pennell DJ, Udelson JE, Arai AE, Bozkurt B, Cohen AR, Galanello R, et al. American Heart Association Committee on Heart, Transplantation of the Council on Clinical, Council on Cardiovascular, Imaging. Cardiovascular function and treatment in beta-thalassemia major: a consensus statement from the American Heart Association. *Circulation*. 2013;128(3):281-308.
7. Kellman P, Hansen MS. T1-mapping in the heart: Accuracy and precision. *J Cardiovasc Magn Reson.* 2014;16:2.
8. Mirakhur A, Anca N, Mikami Y, Merchant N. T2-weighted imaging of the heart--a pictorial review. *Eur J Radiol.* 2013;82(10):1755-62.
9. Messroghli DR, Radjenovic A, Kozerke S, Higgins DM, Sivananthan MU, Ridgway JP. Modified look-locker inversion recovery (molli) for high-resolution t1 mapping of the heart. *Magn Reson Med.*2004;52(1)141-6.
10. Schmitt P, Griswold MA, Jakob PM, Kotas M, Gulani V, Flentje M, et al. Inversion recovery truefisp: q of t(1), t(2), and spin density. *Magnetic resonance in medicine . Magn Reson Med.*2004;51(4):661-7.
11. Messroghli DR, Greiser A, Frohlich M, Dietz R, Schulz-Menger J. Optimization and validation of a fully-integrated pulse sequence for modified look-locker inversion-recovery (molli) t1 mapping of the heart. J Magn Reson Imaging.2007;26(4):1081-6.
12. Fernandes JL,Rochitte CE. T1 mapping:technique and applications. Magn Reson Imaging Clin N Am.2015;23(1):25-34.
13. Kellman P, Arai AE, Xue H. T1 and extracellular volume mapping in the heart: Estimation of error maps and the influence of noise on precision. *J Cardiovasc Magn Reson*. 2013;15: 56.
14. Moon JC, Messroghli DR, Kellman P, Piechnik SK, Robson MD, Ugander M,et al. Myocardial t1 mapping and extracellular volume quantification: A society for cardiovascular magnetic resonance (scmr) and cmr working group of the european society of cardiology consensus statement. J Cardiovasc Magn Reson.2013;15:92.
15. Piechnik SK, Ferreira VM, Dall'Armellina E, Cochlin LE, Greiser A, Neubauer S. Shortened modified look-locker inversion recovery (shmolli) for clinical myocardial t1-mapping at 1.5 and 3 t within a 9 heartbeat breathhold. J Cardiovasc Reson Magn.2010;12:69.
16. Roujol S, Weingartner S, Foppa M, Chow K, Kawaji K, Ngo LH, et al. Accuracy, precision, and reproducibility of four t1 mapping sequences: A head-to-head comparison of molli, shmolli, sasha, and sapphire. *Radiology*. 2014;272(3):683-9.
17. Chow K, Flewitt JA, Green JD, Pagano JJ, Friedrich MG, Thompson RB. Saturation recovery single-shot acquisition (sasha) for myocardial t mapping. Magn Reson Med. 2014;71(6):2082-95.
18. Weingartner S, Akcakaya M, Basha T, Kissinger KV, Goddu B, Berg S,et al. Combined saturation/inversion recovery sequences for improved evaluation of scar and diffuse fibrosis in patients with arrhythmia or heart rate variability.. Magn Reson Med.2013 May 6 [Epub ahead of print].
19. Mehta BB, Chen X, Bilchick KC, Salerno M, Epstein FH. Accelerated and navigator-gated look-locker imaging for cardiac t1 estimation (angie): Development and application to t1 mapping of the right ventricle. *Magn reson Med. 2014;Feb 11[Epub ahead of print].*
20. Kellman P, Wilson JR, Xue H, Bandettini WP, Shanbhag SM, Druey KM, et al. Extracellular volume fraction mapping in the myocardium, part 2: Initial clinical experience. *Journal of cardiovascular magnetic resonance . J Cardiovasc Magn Reson.2012 Sep 10, 14:64*.
21. Kawel N, Nacif M, Zavodni A, Jones J, Liu S, Sibley CT, et al. T1 mapping of the myocardium: Intra-individual assessment of post-contrast t1 time evolution and extracellular volume fraction at 3t for gd-dtpa and gd-bopta. *J Cardiovasc Magn Reson.2012;14:63*.
22. White SK, Sado DM, Fontana M, Banypersad SM, Maestrini V, Flett AS,et al. T1 mapping for myocardial extracellular volume measurement by cmr: Bolus only versus primed infusion technique. *JACC. Cardiovasc Imaging*. 2013;6(9):955-62.
23. Miller CA, Naish JH, Bishop P, Coutts G, Clark D, Zhao S, et al. Comprehensive validation of cardiovascular magnetic resonance techniques for the assessment of myocardial extracellular volume. *Circ. Cardiovasc Imaging*. 2013;6(3):373-83.
24. Liu CY, Liu YC, Wu C, Armstrong A, Volpe GJ, van der Geest RJ, et al. Evaluation of age-related interstitial myocardial fibrosis with cardiac magnetic resonance contrast-enhanced t1 mapping: Mesa (multi-ethnic study of atherosclerosis). J Am Coll Cardiol.2013;62(14):1280-7.
25. Chin CW, Semple S, Malley T, White AC, Mirsadraee S, Weale PJ, et al. Optimization and comparison of myocardial t1 techniques at 3t in patients with aortic stenosis. Eur Heart J Cardiovasc Imaging.2014; 15(95):556-65.
26. Chan W, Duffy SJ, White DA, Gao XM, Du XJ, Ellims AH, et al. Acute left ventricular remodeling following myocardial infarction: Coupling of regional healing with remote extracellular matrix expansion. *JACC. Cardiovasc Imaging*. 2012;5(9):884-93.
27. Kellman P, Wilson JR, Xue H, Ugander M, Arai AE. Extracellular volume fraction mapping in the myocardium, part 1: Evaluation of an automated method. *J Cardiovasc Magn Reson.* 2012;14:63.
28. Messroghli DR, Rudolph A, Abdel-Aty H, Wassmuth R, Kuhne T, Dietz R,et al. An open-source software tool for the generation of relaxation time maps in magnetic resonance imaging. *BMC Med Imaging*. 2010 Jul 30;10:16.
29. Eitel I, Friedrich MG. T2-weighted cardiovascular magnetic resonance in acute cardiac disease. J Cardiovasc Magn Reson. 2011 Jul 30;13:13
30. Huang TY, Liu YJ, Stemmer A, Poncelet BP. T2 measurement of the human myocardium using a t2-prepared transient-state truefisp sequence. *Magn Reson Med.* 2007 May ;57(5):960-6.
31. van Heeswijk RB, Piccini D, Feliciano H, Hullin R, Schwitter J, Stuber M. Self-navigated isotropic three-dimensional cardiac t mapping. *Magn Reson Med.2014 May 8; [Epub ahead of print]*
32. Higgins DM, Moon J. Review of t1 mapping methods: Comparative effectiveness including reproducibility issues. *Curr Cardiovasc Imaging Rep.2014;7:9252.*
33. Karamitsos TD, Piechnik SK, Banypersad SM, Fontana M, Ntusi NB, Ferreira VM, et al. Noncontrast t1 mapping for the diagnosis of cardiac amyloidosis. *JACC. Cardiovasc Imaging*. 2013;6(4):488-97.
34. Sado DM, White SK, Piechnik SK, Banypersad SM, Treibel T, Captur G, et al. Identification and assessment of anderson-fabry disease by cardiovascular magnetic resonance noncontrast myocardial t1 mapping. *Circ.Cardiovasc Imaging.2013;6(3):392-8*.

35. Ferreira VM, Piechnik SK, Dall'Armellina E, Karamitsos TD, Francis JM, Choudhury RP, et al. Non-contrast t1-mapping detects acute myocardial edema with high diagnostic accuracy: a comparison to t2-weighted cardiovascular magnetic resonance. *J Cardiovasc Magn Reson.* 2012 Jun 21;14:42.

36. Ferreira VM, Piechnik SK, Dall'Armellina E, Karamitsos TD, Francis JM, Ntusi N, et al. Native t1-mapping detects the location, extent and patterns of acute myocarditis without the need for gadolinium contrast agents. *J Cardiovasc Nagn Reson.200144 May 23;16:36.*

37. Ferreira VM, Piechnik SK, Dall'Armellina E, Karamitsos TD, Francis JM, Ntusi N, et al. T(1) mapping for the diagnosis of acute myocarditis using cmr: Comparison to t2-weighted and late gadolinium enhanced imaging. *JACC. Cardiovasc Imaging*. 2013;6(10):1048-58.

38. Thavendiranathan P, Walls M, Giri S, Verhaert D, Rajagopalan S, Moore S, et al. Improved detection of myocardial involvement in acute inflammatory cardiomyopathies using t2 mapping. *Circ Cardiovasc Imaging*. 2012;5(1):102-10.

39. Ferreira VM, Piechnik SK, Robson MD, Neubauer S, Karamitsos TD. Myocardial tissue characterization by magnetic resonance imaging: Novel applications of t1 and t2 mapping. *J Thorac Imaging.* 2014;29(3):147-54.

40. Brouwer WP, Baars EN, Germans T, de Boer K, Beek AM, van der Velden J, et al. In-vivo t1 cardiovascular magnetic resonance study of diffuse myocardial fibrosis in hypertrophic cardiomyopathy. *Journal of cardiovascular magnetic resonance J Cardiovasc Magn Reson.2014;25:16-28.*

41. Dusenbery SM, Jerosch-Herold M, Rickers C, Colan SD, Geva T, Newburger JW, et al. Myocardial extracellular remodeling is associated with ventricular diastolic dysfunction in children and young adults with congenital aortic stenosis. J Am Coll Cardiol.2014;63(17):1778-85.

42. Jellis C, Wright J, Kennedy D, Sacre J, Jenkins C, Haluska B, et al. Association of imaging markers of myocardial fibrosis with metabolic and functional disturbances in early diabetic cardiomyopathy. *Circ. Cardiovasc Imaging*. 2011;4(6):693-702.

43. Iles L, Pfluger H, Phrommintikul A, Cherayath J, Aksit P, Gupta SN, et al. Evaluation of diffuse myocardial fibrosis in heart failure with cardiac magnetic resonance contrast-enhanced t1 mapping. J Am Coll Cardiol.2008;52(19)*:1574-80.*

44. Sado DM, Flett AS, Banypersad SM, White SK, Maestrini V, Quarta G,et al. Cardiovascular magnetic resonance measurement of myocardial extracellular volume in health and disease. *Heart*. 2012;98((19):1436-41.

45. Wong TC, Piehler K, Meier CG, Testa SM, Klock AM, Aneizi AA, et al. Association between extracellular matrix expansion quantified by cardiovascular magnetic resonance and short-term mortality. *Circulation*. 2012;126(10):1206-16.

46. Stuckey DJ, McSweeney SJ, Thin MZ, Habib J, Price AN, Fiedler LR, et al. T(1) mapping detects pharmacological retardation of diffuse cardiac fibrosis in mouse pressure-overload hypertrophy. *Circ. Cardiovasc Imaging*. 2014;7(2):240-9.

47. Rao AD, Shah RV, Garg R, Abbasi SA, Neilan TG, Perlstein TS, et al. Aldosterone and myocardial extracellular matrix expansion in type 2 diabetes mellitus. *Am J Cardiol.*2 013;112(1):73-8.

48. h-Ici DO, Jeuthe S, Al-Wakeel N, Berger F, Kuehne T, Kozerke S,et al. T1 mapping in ischaemic heart disease. *Eur Heart J Cardiovasc Imaging*. 2014;15(66):597-602.

49. Ghugre NR, Ramanan V, Pop M, Yang Y, Barry J, Qiang B, et al. Myocardial bold imaging at 3 t using quantitative t2: Application in a myocardial infarct model. Magn Reson Med. 2011;66(6):1739-47.

50. Puntmann VO, D'Cruz D, Smith Z, Pastor A, Choong P, Voigt T, et al. Native myocardial t1 mapping by cardiovascular magnetic resonance imaging in subclinical cardiomyopathy in patients with systemic lupus erythematosus. *Circ. Cardiovasc Imaging*. 2013;6((2):295-301.

51. Ntusi NA, Piechnik SK, Francis JM, Ferreira VM, Rai AB, Matthews PM,et al. Subclinical myocardial inflammation and diffuse fibrosis are common in systemic sclerosis--a clinical study using myocardial t1-mapping and extracellular volume quantification. J Cardiovasc Magn Reson. 2014;16:21

52. Grupo de Estudos em Insuficiencia Cardiaca da Sociedade Brasileira de Cardiologia, Sociedade Brasileira de Oncologia C, Instituto do Coracao - Faculdade de Medicina da Universidade de Sao P, Instituto do Cancer do Estado de Sao Paulo - Faculdade de Medicina da Universidade de Sao P, Kalil Filho R, Hajjar LA, Bacal F, Hoff PM, Diz Mdel P, Galas FR,et al. Diretrizes de cardio oncologia da Sociedade Brasileira de Cardiologia. *Arq Bras Cardiol.2011;96(2 Suppl 1):1-52.*

53. Thavendiranathan P, Wintersperger BJ, Flamm SD, Marwick TH. Cardiac mri in the assessment of cardiac injury and toxicity from cancer chemotherapy: a systematic review. *Circ Cardiovasc Imaging*. 2013;6(6):1080-91.